

LA CIRUGÍA EN EL CÁNCER DE MAMA

José María Román

Unidad Patología Mamaria. Servicio de Obstetricia y Ginecología. Hospital Clínico San Carlos

Resumen

El diagnóstico y tratamiento del cáncer de mama ha ido evolucionado a lo largo de la historia en función del conocimiento que se ha tenido de él; pasando de ser una enfermedad puramente loco-regional, a la consideración actual de una enfermedad sistémica que debe ser considerada desde un abordaje multidisciplinar.

El tratamiento quirúrgico actual está basado en dos pilares ya consolidados: la cirugía conservadora y la biopsia selectiva del ganglio centinela, lo que ha llevado a la pérdida de agresividad en el contexto quirúrgico pero no ha ido en detrimento de criterios oncológicos eficaces. En los casos en los que esta menor radicalidad no es posible, surge como alternativa, la cirugía oncoplástica, que es de gran ayuda para que la mujer pueda soportar la agresión que supone la cirugía radical del cáncer de mama.

Palabras clave: cirugía, cáncer de mama, ganglio centinela, cirugía oncoplástica.

Abstract

The diagnosis and treatment of breast cancer has evolved over time in terms of the knowledge of this disease, from a purely loco-regional disease to the current perspective of a systemic disease studied across a multidisciplinary approach.

The current surgical treatment is based on two fundamental pillars; the conservative surgery and the selective biopsy of sentinel node, both approaches have reduced the aggressiveness of surgery without detrimental of effective control cancer criteria. In cases where the less radical treatment is not possible emerges the oncoplastic surgery as an alternative, which is helpful for women to cope with the aggression produced by radical surgery of breast cancer.

Key words: surgery, breast cancer, sentinel node, oncoplastic surgery.

INTRODUCCIÓN

El investigador Charles Gros⁽¹⁾, fundador de la senología moderna, definió a la mama como:

1. "La glándula de la lactancia".
2. "El órgano plástico de la feminidad" desde la telarquia hasta la senectud entendiendo que viene

a representar en ocasiones el logotipo de la mujer en nuestra sociedad.

3. "Una zona erógena", sobre todo en la región periareolar.
4. "Un receptor neuro-hormonal"; verdadero órgano diario que se ve sometido a numerosas variaciones y perturbaciones endocrinas y nerviosas.

Correspondencia:

Hospital Clínico San Carlos
Servicio de Ginecología y Obstetricia.
C/ Profesor Martín Lagos s/n.
28040 Madrid
E-mail: jromantres@hotmail.com

En este siglo, las mujeres han alcanzado una expectativa de vida tan alta que tienen mayores posibilidades de desarrollar un cáncer a lo largo de su existencia. Los tumores malignos han adquirido el carácter de moderna maldición como lo tuvo la peste en la Edad Media, la sífilis en el Renacimiento y la tuberculosis en el siglo XIX.

Entre ellos, por su trascendencia social, el cáncer de mama se puede decir que ha alcanzado el grado de epidemia.

La historia del tratamiento quirúrgico del cáncer de mama ha evolucionado en función de los conocimientos que se han ido teniendo de dicho cáncer.

Se pueden establecer tres grandes etapas en el conocimiento de la enfermedad: el cáncer como "enfermedad local" limitada a la mama; una segunda fase en la que se le consideró como una "enfermedad loco-regional", y una tercera y actual en la que se tiene la certeza de que desde los primeros momentos en que se descubre se puede tratar de una "enfermedad sistémica".

El cáncer como enfermedad local

Las mamas han llamado la atención de los médicos, a lo largo de la historia, desde dos puntos de vista. Uno centrado en la lactancia, y otro en la enfermedad. Como ha llegado a definir Gros: "el seno promesa de la vida y amenaza de la muerte"⁽²⁾.

La literatura sobre las enfermedades de la mama es muy antigua. El primer documento escrito en el que se trata este problema es el papiro de Edwin Smith que data aproximadamente desde hace 3.000 años a.C. y que probablemente fue escrito por el famoso médico egipcio Imhotep.

El segundo de ellos fue tratado con un taladro candente quemando y destruyendo el tumor.

En esta época eran frecuentes las aplicaciones en el pecho enfermo de ungüentos a base de calamina, sesos de vaca y deposiciones de avispa, todo ello acompañado de conjuros a la diosa Iter, ya que se creía responsables a las divinidades de la aparición de estos males, y tales hechizos eran parte habitual de la práctica médica.

En el papiro de Ebers, quince siglos más tarde también se evoca en la cirugía mediante cauterización para tratar estos procesos.

En la época de Hipócrates, los griegos habían desarrollado un sistema interpretativo del mecanismo de producción de enfermedades basada en la teoría de los cuatro tumores orgánicos.

La terapéutica habitual se basaba en el empleo de remedios externos si bien los medicamentos internos se usaban como purgantes y vomitivos cuya acción liberaba al cuerpo del exceso de humores.

Hipócrates relacionó el origen del cáncer de mama con el cese de menstruación. Dio por sentado que la menopausia conducía a la congestión de los pechos y a la presencia de nódulos que finalmente degeneraban en cáncer.

Galeno de Pérgamo clasificó los temperamentos en flemáticos, sanguíneos, coléricos y melancólicos, y estableció que estos últimos eran más propensos a padecer cáncer de mama (idea no alejada de ciertas teorías psicosomáticas actuales).

En la Edad Media comenzaron a florecer las universidades. La escuela de Montpellier fue rival de la de Salerno no sólo en lo que se refiere al retorno de la medicina clásica, sino a lo relativo a la enseñanza médica. En relación con la cirugía mamaria destaca Henry de Mondeville (1260-1320) que fue cirujano de Felipe el Hermoso y profesor de esta universidad. Limitaba la operabilidad del

cáncer de mama a cuando éste podía erradicar en su totalidad, pues si no era peor el remedio que la enfermedad.

El primer cirujano que hizo una descripción aproximativa a lo que hoy consideramos como mastectomía radical fue Jean Luis Petit (1674-1750), director de la Academia Francesa de Cirugía, su trabajo fue publicado 24 años después de su muerte. La importancia del mismo estaba basada en la recomendación de realizar una amplia recesión mamaria con vaciamiento axilar y una evaluación de la fascia pectoral. Esta modalidad perduró casi un siglo.

En los siglos XVII y XVIII, la ciencia cae en su período de letargo y transición. Los descubrimientos de la circulación de la sangre y del sistema linfático, este último por Thomas Bartholin de Copenhague marca hitos en esta etapa donde los conocimientos sobre el cáncer de mama pasan de las creencias en la patología humoral a la teoría celular del siglo pasado.

Etapa loco-regional

A mediados del siglo XIX había una gran controversia ante el concepto y tratamiento del cáncer de mama. Mientras unos defendían la práctica de la mastectomía, otros detractores propugnaban la abstención intervencionista dado que la frecuencia de recaídas era muy frecuente cuando se operaba y además éstas eran más virulantes que el tumor primitivo.

El gran hito de la cirugía de finales del siglo XIX lo marcó la llamada figura heroica de la medicina William S. Halsted que se formó en Europa donde forjó su criterio como cirujano.

Convencido de que la cirugía de mama que se realizaba entonces era incompleta, regresó a América con nuevas ideas. En 1882 practicó la primera mas-

tectomía radical en el Roosevelt Hospital de Nueva York. Extirpando toda la piel y el tejido subcutáneo de la mama, disecaba toda la glándula en continuidad con el músculo pectoral mayor y todos los ganglios axilares en monobloque. Posteriormente amplió la escisión al pectoral menor. La gran pérdida cutánea la solucionaba con la colocación de un injerto de piel, lo cual, al disminuir la tensión cicatricial, prevenía el edema del brazo. Sus primeros resultados fueron publicados en su trabajo *The treatment of Wounds* en 1890. Cuatro años más tarde comunicó su experiencia con los 50 primeros casos de mastectomía, donde sólo tuvo 3 recidivas locales. Este grado de control loco-regional de la enfermedad no lo había obtenido ningún autor hasta entonces y superaba con creces los logros de las escuelas europeas.

Etapa actual: el cáncer de mama como "enfermedad sistémica"

A partir de los años sesenta de nuestro siglo aparecen nuevas ideas en la comunidad científica. Las expectativas que habían proporcionado las mastectomías radicales de Halsted y sus posteriores modificaciones no se habían cumplido con satisfacción. La mayor parte de las mujeres que mueren con cáncer de mama lo hacen con un buen control loco-regional de la enfermedad.

En 1972, Charles Gros, que tanto había trabajado en la terapéutica conservadora de la mama, organizó en la ciudad de Estrasburgo el I Simposio Internacional sobre Terapéuticas no Mutilantes del Seno. Ahí tuvieron lugar apasionadas discusiones entre los defensores y detractores de esta actitud, pero fue el comienzo de un consenso de futuro. Curiosamente este empuje conservador partió de una iniciativa más europea que americana.

La cirugía conservadora se puede llevar a cabo con alguna de estas dos técnicas:

1. La "tumorectomía": se practica realizando una incisión cutánea elíptica, radial o circular dependiendo del cuadrante, extirpando un margen de seguridad sano circundante al tumor.
2. La "cuadrantectomía": término introducido por Veronesi en Milán que define una intervención consistente en la extirpación de un cuadrante que contiene el cáncer mamario.

En ambos casos se realiza una nueva incisión axilar para su vaciamiento ganglionar completo. En el caso de que el tumor se asiente en la "cola mamaria" se puede utilizar la misma incisión prolongada para ambos...

Objetivos de la cirugía del cáncer de mama

La concepción del cáncer de mama como enfermedad sistémica ha modificado esencialmente los planteamientos terapéuticos. Aunque la cirugía es eficaz, su acción es puramente loco-regional, por tanto, el tratamiento quirúrgico sólo será curativo en tumores preinvasores o con escasa afectación ganglionar.

Pongamos entonces a la cirugía en el sitio que le corresponde, en el tratamiento loco-regional de una enfermedad que precisara, muy frecuentemente, de terapéuticas complementarias que en ocasiones deben procederla y a veces sustituirla.

Se puede sintetizar que la cirugía del cáncer de mama debe perseguir los siguientes objetivos:

1. Control loco-regional de la enfermedad. Se pretende la prevención de las recidivas locales, la

evitación de futuras metástasis, si no existen ya, y la disminución de la masa tumoral para conseguir la mayor eficacia de las terapéuticas adyuvantes. Todo ello para aumentar la supervivencia.

2. Proporcionar información que permita establecer el estadio correcto en que se encuentra la enfermedad además de otros parámetros biológicos que ayuden a completar el tratamiento correcto.
3. Todo ello con la menor mutilación y secuelas, pero siempre cumpliendo con los dos apartados anteriores.

Por lo tanto actualmente existen dos actitudes quirúrgicas: la mastectomía y sus variables y la cirugía conservadora.

La paciente debe estar informada de las posibilidades terapéuticas y es deseable que de alguna forma se involucre en esta decisión, por lo tanto, es imprescindible una información correcta, objetiva e imparcial.

La quimioterapia neoadyuvante permite rescatar para la cirugía conservadora algunos tumores de mayor tamaño que en principio serían tratables con una mastectomía.

El algoritmo que resume toda nuestra actuación quirúrgica sobre el tumor se encuentra en la Figura 1.

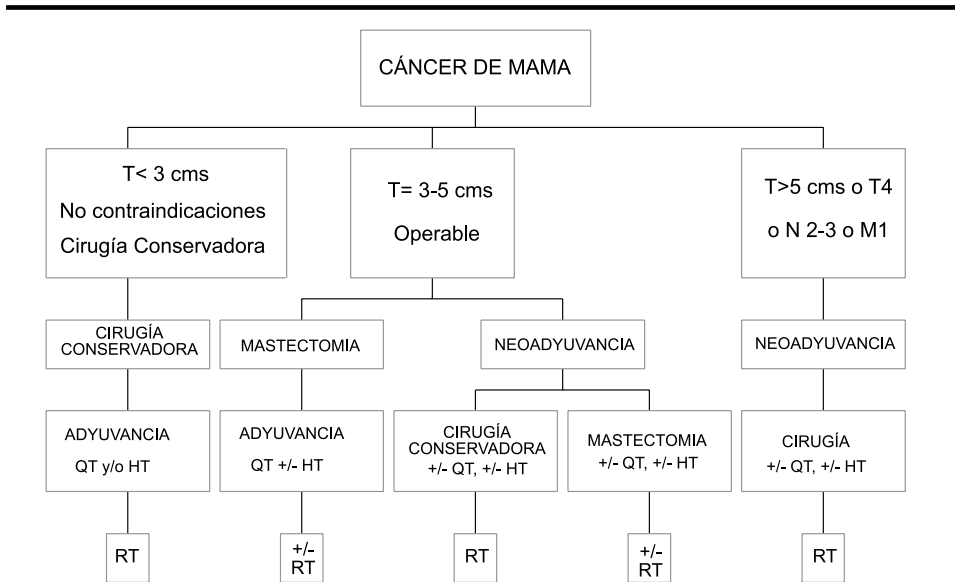
FUNDAMENTOS DE LA BIOPSIA DEL GANGLIO CENTINELA EN EL CÁNCER DE MAMA

El papel de la linfadenectomía axilar

La linfadenectomía se ha planteado de forma clásica como una cirugía necesaria y radical en pacientes con afectación axilar, ya que disminuye la recidiva tumoral, y representa el mejor predictor del pronóstico de la paciente con cán-

Figura 1. Actuación quirúrgica sobre el tumor

ALGORITMO DE MANEJO DEL CÁNCER DE MAMA (HUSC)



QT: Quimioterapia
HT: Hormonoterapia
RT: Radioterapia

cer de mama en términos de supervivencia⁽³⁾. También se ha utilizado como única herramienta para determinar las pacientes en las que se indicaría tratamiento adyuvante.

En la actualidad hay estudios que afirman que la linfadenectomía sólo sería necesaria en el caso de enfermedad clínica y existen criterios de indicación de tratamiento adyuvante que no dependen del estado axilar (factores clínicos dependientes de la paciente o del propio tumor)^(4,5).

El factor que más se relaciona con la presencia de metástasis axilares es el tamaño tumoral. El tamaño medio de los carcinomas mamarios que se detectan en la actualidad es de 1,5 cm, y será de

menos de 1 cm en 10 años. Este hecho es de particular relevancia pues estas pacientes, generalmente sin afectación axilar, corresponden a un 60-70%, no obtienen ventaja terapéutica de la disección axilar, por lo que la morbilidad de la linfadenectomía en este grupo es mucho mayor⁽⁶⁾.

Morbilidad en la linfadenectomía

La linfadenectomía axilar es una cirugía no exenta de morbilidad, ya que consiste en la disección del espacio axilar, la exposición de la vena axilar hasta la vena subclavia, la separación de los músculos pectorales, incluso con la re-

sección del músculo pectoral menor, y menos frecuentemente del mayor, la exposición de estructuras nerviosas, como el nervio torácico largo, el nervio toracodorsal, o los nervios intercostobraquiales, y de músculos, como el dorsal ancho o el serrato⁽⁷⁾.

La herida, por su localización, presenta más complicaciones, La disección axilar conlleva la sección de vasos linfáticos con el consiguiente seroma.

Las complicaciones más frecuentes son:

1. Linfedema crónico: Discapacidad permanente que requiere atención diaria. Se asocia a episodios de celulitis y es muy sintomático para la paciente.
2. Seroma: Corresponde a la acumulación de linfa tras la cirugía. Suele producirse en los primeros días del postoperatorio y se comienza a reabsorber tras dos a tres semanas.
3. Infección de la herida.
4. Disminución de la movilidad del brazo: Hombro congelado. Es una complicación rara, pero muy discapacitante, solo evitable con la movilización precoz del brazo tras la cirugía. Su incidencia varía entre el 0% y el 10%.
5. Síndrome del hombro doloroso crónico. Neuropatías. Este síndrome se produce en un 4-22% tras la linfadenectomía, y se relaciona con la lesión del nervio intercostobraquial. Es importante señalar que aproximadamente el 70-80% de las pacientes refieren disestesias e hiperestesias en la zona de distribución del nervio intercostobraquial a pesar de que el nervio no ha sido seccionado.
6. Obstrucción linfática. Produce un dolor agudo con el movimiento del hombro o el codo. En la ex-

ploración se palpan bandas en la axila que limitan la movilidad.

7. Otras complicaciones menores. La tromboflebitis de la vena axilar, y la flebitis superficial son complicaciones menores que aparecen en un 0-3% de los casos^(8,9).
8. Complicaciones poco frecuentes: Lesión de los nervios toracodorsal y torácico largo. El nervio torácico largo o de Bell: su sección conlleva una discapacidad permanente con la aparición de una escápula alata y una apraxia del hombro, al denervarse el serrato anterior⁽¹⁰⁾.

BIOPSIA DE GANGLIO CENTINELA

La biopsia del ganglio centinela es el avance quirúrgico más representativo en el tratamiento del carcinoma mamario tras el descubrimiento de la cirugía conservadora. Consiste en extirpar el primer ganglio axilar de drenaje de la mama: el que aporta toda la información concerniente al resto de la axila: De esta forma se consiguen identificar las pacientes con afectación axilar (que requieren disección axilar) y evitar a las pacientes sin afectación axilar una cirugía potencialmente agresiva⁽¹¹⁾. Además, es posible estudiar ese ganglio por inmunohistoquímica y técnicas de PCR para diagnosticar las micrometástasis.

En las series publicadas, se demuestra que el ganglio centinela se encuentra en un 95% de los casos, y que el estudio del ganglio centinela predice el estado del resto de la axila en un 98% del total y en el 94% de los pacientes con afectación axilar⁽¹²⁾.

Es fundamental el trabajo conjunto de una unidad multidisciplinaria, compuesta por: cirujanos-ginecólogos, servicio de medicina nuclear, oncólogos clínicos y radiólogos.

Morbilidad de la biopsia del ganglio centinela

La morbilidad quirúrgica de esta técnica es prácticamente inexistente. La incisión axilar es menor, el tiempo operatorio es menor, la exposición de los tejidos es mínima. No se produce linfedema y se puede realizar con anestesia local. Se puede plantear en régimen ambulatorio.

En manos expertas, la técnica de biopsia del ganglio centinela obtiene un porcentaje de falsos negativos cercano al 0%.

CIRUGÍA ONCOPLÁSTICA

Es la reconstrucción mamaria inmediata tumor-específica después de una mastectomía total o parcial por causa de un cáncer de mama. Por lo tanto entra a formar parte del tratamiento integral del cáncer de mama del que antes estaba separado. Tiene como fin recrear una mama de aspecto normal incluyendo el complejo areola-pezón si la paciente lo desea.

Se trata de ofrecer a la enferma de cáncer de mama la posibilidad de "vivir como antes". Existe la:

- Cirugía Oncoplástica postmastectomía.
- Cirugía Oncoplástica conservadora, cuando después de un tratamiento conservador se espera que no existan deformidades y que la asimetría y el resultado estético sean malos.

Cirugía Oncoplástica post-mastectomía

En el momento actual la cirugía conservadora es el tratamiento de elección en la mayoría de las pacientes afectas de cáncer de mama. No obstante, toda-

vía existen numerosas indicaciones para la mastectomía, intervención quirúrgica que va a suponer un trauma en el orden psíquico y físico de la mujer al verse privada del seno.

La técnica de la reconstrucción mamaria después de una mastectomía conlleva en la mayoría de los casos⁽¹³⁾:

1. Formar una hemiesfera lo más perfecta posible (en tamaño y consistencia) y colocarla debajo de la piel donde debería estar la mama desaparecida.
2. Suprimir las cicatrices y depresión de las grandes incisiones.
3. Crear un nuevo complejo areola-pezón.
4. Igualar la restante a la reconstruida.

La Sociedad Española de Senología y Patología Mamaria convocó una reunión de expertos para establecer una declaración de consenso sobre reconstrucción postmastectomía. Esto se llevó a cabo en Septiembre de 2007. En esta reunión se hizo un planteamiento completo de los diferentes puntos de vista que intervienen en la reconstrucción mamaria estableciendo una auténtica logística reconstructiva.

Existe una metódica basada tanto en detalles tácticos como técnicos que es importante conocer para realizar la reconstrucción postmastectomía.

1. Tácticos:

- a) Indicación según estadio: Como el tamaño del tumor es el principal factor pronóstico en relación con la recidiva local parece prudente que exista una mayor demora y hacer la reconstrucción de una manera diferida en los tumores de mastectomía.

- b) Personalización: La paciente idónea es la que verdaderamente lo desea y por eso el grado de satisfacción ante los resultados es tanto mayor cuanto más interés haya demostrado en realizarla.
- c) Momento: La reconstrucción inmediata es aquella que se efectúa en el momento de la mastectomía y la diferida la que se realiza con posterioridad. Se puede llevar a cabo de forma inmediata en los tumores T1N0 o en los carcinomas multicéntricos, como ejemplos más típicos⁽¹⁴⁾. La colocación de una prótesis o expansor no altera la secuencia posterior de la quimio o radioterapia adyuvantes^(15,16).

2. Técnicas

- a) Estado de la zona receptora: La colocación de una prótesis aunque injerte biológicamente siempre, produce un ligero rechazo del organismo, por lo que el área receptora debe mantener un buen trofismo. Por ello hay que tener en cuenta:
- Presencia y consistencia de los pectorales
 - Si ha habido radioterapia, el conocimiento de las áreas irradiadas y la dosis
 - Espesor y elasticidad de la piel
 - Valoración de las cicatrices
 - Existencia de depresión en la pared torácica
- b) Elección de la técnica quirúrgica: La mejor es la que proporcionara un buen volumen, consistencia, homogeneidad, movilidad y elasticidad en una sola intervención y que además deje pocas secuelas y buena simetría¹⁷.

- c) Reconstrucción de implantes protésicos: Lo más sencillo en reconstrucción mamaria, si los pectorales están indemnes y la paciente no ha sido radiada, es colocar un expansor o una prótesis de gel, de suero hinchable o mixta, alojados siempre en la zona retropectoral.
- d) Reconstrucción mediante tejido autólogo: Si la paciente ha sido radiada o no existe posibilidad de cobertura muscular local para el implante es preferible utilizar una plastia miocutánea o bien un colgajo microquirúrgico. Los principales tipos son:

- La transposición del músculo dorsal ancho (asociado o no a prótesis mamaria)^(18,19).
- Colgajo trasverso del recto anterior del abdomen (TRAM)⁽²⁰⁾
- Colgajos microquirúrgicos (DIEP)
- Colgajos Glúteos (SGAP)⁽²¹⁾

- e) Simetría de la segunda mama: Puede plantearse como medida estética o como estrategia profiláctica para reducir riesgos de un segundo cáncer (mamoplastia vs. mastectomía con prótesis inmediata).
- f) Reconstrucción del complejo areola-pezón: Se puede realizar mediante autoinjertos hasta el tatuaje.

3. Aspectos controvertidos

Algunos hechos permanecen hoy en día controvertidos:

- Valoración de la recidiva local en la paciente reconstruida para lo cual se debe realizar un seguimiento adecuado.
- Reconstrucción inmediata y radioterapia. Actualmente no existe in-

compatibilidad entre la reconstrucción inmediata y la radioterapia.

TÉCNICAS QUIRÚRGICAS ONCOPLÁSTICAS CONSERVADORAS

Para corregir el objetivo estético sin perder el criterio oncológico que debe imperar en estos casos existen varios procedimientos que estarían indicados según el caso. Se trata de intervención conjunta del cirujano oncológico y el plástico-reparador.

- Remodelación de la mama: Utiliza los tejidos próximos al defecto a reconstruir para obtener un buen resultado. Es utilizable en caso de que los defectos sean pequeños y exista suficiente tejido remoldeable.
- Reducción mamaria oncológica: Utilizada en grandes mamas y laxas. Casi siempre conlleva reducción de la contralateral.
- Relleno con colgajos: Se utiliza en tumores grandes pero alejados de la piel.
- Reconstrucción parcial de la mama: Indicada en tumores que exigen resección de piel por márgenes cercanos o infiltración de la misma (T4).

La cirugía oncoplástica conservadora influye en el pronóstico del cáncer y presenta una morbilidad muy asumible.

Con esta técnica el cirujano plástico pasaría de reconstruir una mama amputada a formar parte de un equipo multidisciplinario que hace una planificación y un acto terapéutico sobre las pacientes cancerosas.

Esta combinación de cirugía oncológica y cirugía plástica-reparadora es mucho más habitual en los centros que existe una Unidad de Patología Mamaria multidisciplinar.

REFERENCIAS BIBLIOGRÁFICAS

1. Gros, CH. *Les Maladies du sein*. París: Masson, 1963.
2. Gros, D. *El pecho al descubierto*. Barcelona: La Campana, 1987.
3. Petrek JA, Blackwood MM. Axillary dissection: current practice and technique. *Curr Problem Surg* 1995; 32:257-323
4. Greco M, Agresti R, Cascinelli N, Casalini P, Giovanazzi R, Maucione A, et al. Breast cancer patients treated without axillary surgery. *Ann Surg* 2000; 232(1):1-7.
5. Cabanes PA, Salmon RJ, Vilcoq JR. Value of axillary dissection in addition to lumpectomy and radiotherapy in early breast cancer. *Lancet*. 1992; 339:1245-8.
6. Silverstein MJ, Gierson ED, Waisman JR, Senofsky GM, Coldburn WJ, Gamagami P. Axillary lymph node dissection for T1 a breast cancer: Is it indicated? *Cancer* 1994; 73:664-7.
7. Danforth DN Jr. The role of axillary dissection in the management of breast cancer. *PPO Updates* 1992; 6:1-16.
8. Veronesi U, Saccozzi R, del Vecchio M. Comparing radical mastectomy with quadrantectomy, axd, and radiotherapy in patients with very small cancers of the breast. *N. Eng J Med* 1981; 305:6-11.
9. Giuliano AE, Barth AM, Spivack B, Beitsch PD, Evans SW. Incidence and predictors of axillary metastasis in T1 carcinoma of the breast. *N Eng J Med* 1981; 305:6-11.
10. Marcus RT, Pawade J, Vella EJ. Painful lymphatic occlusion following axillary lymph node surgery. *Br J Surg* 1990; 77:683.
11. Cody HS III, Borgen PL. State of the art approaches to sentinel node biopsy for breast cancer: study design, patient selection technique, and quality control at memorial Sloan Kettering Cancer-Center. *Surg Oncol* 1999; 8:85-91.
12. O'Hea B, Hill ADK, El-Shirbibi A. Sentinel node biopsy in breast cancer: initial experience at MSKCC. *J AM Coll Surg* 1998; 186:423-7.

13. Tejerina F. Tratamiento del cáncer de mama. Barcelona: Salvat, 1986.
14. Hutter R. The management of patients with lobular carcinoma in situ of the breast. *Cancer* 1984; 53:798-802.
15. Taylor CW, Horgan K, Dodwell D. Oncological aspects of breast reconstruction. *Breast* 2005; 14:118-30.
16. Agarwal T, Hultman CS. Impact of radiotherapy and chemotherapy on planning and outcome of breast reconstruction. *Breast* 2002; 16:37-42.
17. Acea-Nebril, B Cirugía oncoplástica conservadora en el cáncer de mama. Indicações y límites en su aplicación quirúrgica. *Cir Esp*. 2005; 78(1):12-8.
18. Maxwell GP. Higinio Tansini and the origin of the latissimus dorsi musculocutaneous flap. *Plas Reconstr Surg* 1980; 65:686-92.
19. Cronin TD, Upton J, McDonough JM. Reconstruction of the breast after mastectomy. *Plast Reconstr Surg* 1977; 59:1-14.
20. Allen RJ, Treece P. Deep inferior epigastric perforator flap for breast reconstruction. *Ann Plast Surg* 1994; 32(1):32-8.
21. Allen RJ, Tucker C. Superior gluteal artery perforator free flap for breast reconstruction. *Plas Reconstr Surg* 1995; 95(7):1207-12.